

Vulvar Leiomyom: İki Olgu Sunumu Eşliğinde Nadir Bir Klinik Durum

Vulvar Leiomyoma: Two Cases of a Rare Clinical Condition

Alper BAŞBUĞ,^a
Derya BAŞBUĞ,^a
Dilek BATU DEMİR^b

^aKadın Hastalıkları ve Doğum Kliniği,
^bPatoloji Kliniği,
Düzce Atatürk Devlet Hastanesi,
Düzce

Geliş Tarihi/Received: 07.12.2013
Kabul Tarihi/Accepted: 28.02.2014

Yazışma Adresi/Correspondence:
Derya BAŞBUĞ
Düzce Atatürk Devlet Hastanesi,
Kadın Hastalıkları ve Doğum Kliniği,
Düzce,
TÜRKİYE/TURKEY
deryaborucu@yahoo.com

ÖZET Leiomyomlar, düz kas dokusundan kaynaklanan benign mezenkimal tümörlerdir. Kadın genital sisteminde özellikle uterin korpusta en sık görülen benign tümörlerden olmakla birlikte, vulvovajinal bölgede nadiren görülürler. Vulvovajinal leiomyomlar genellikle premenopoz dönemindeki 40-50'li yaşlardaki kadınlarda, subkütan, ağrısız büyüyen kitleler şeklinde karşımıza çıkarlar. Belirgin olmayan klinik semptomları nedeni ile sıklıkla vulvar kistlerle karıştırılırlar. Fakat özellikle diferansiye vulvar sarkomlardan klinik olarak ayırım net olarak yapılamadığı için histopatolojik inceleme büyük önem arz etmektedir. Biz bu yazımızda, kadın doğum polikliniğimize genital bölgesinde ele gelen şişlik şikâyetiyle başvuran 42 ve 31 yaşlarındaki 2 hastayı sunduk. Her iki hastanın kitlesi de cerrahi olarak eksize edildi ve patoloji raporları da benzer şekilde leiomyom ile uyumlu düz kas tümörü olarak geldi. Bizim literatür incelememizde vulvar leiomyomların nadir bir klinik durum olduğunun anlaşılması üzerine, her iki olgumuzu benzer bilimsel yayınlar eşliğinde sunmayı amaçladık.

Anahtar Kelimeler: Leiomyom; vulva; kistler

ABSTRACT Leiomyomas are benign mesenchymal tumours originating in the smooth muscle tissue. Leiomyomas are the most common benign tumours found in the female genital system especially in the uterine corpus. Their occurrence in the vulvovaginal area is rare. Vulvovaginal leiomyomas appear mostly in premenopausal women between the ages of 40 and -50 as a subcutaneous painless, growing mass. They are often confused with vulvar cyst due to the absence of significant clinical symptoms. However, as they are not clearly clinically distinguishable from vulvar sarcomas, great importance must be placed on histopathological examination. In this paper, we discuss the cases of two women, aged 42 and 31, who were referred to the gynaecology polyclinic, each complaining of a lump in the genital area. Both of the masses were surgically removed and the pathological reports were compatible with smooth muscle tumour leiomyomas. We wish to report these cases, as our investigations of the literature indicate that the vulvar leiomyoma is considered to be a rare clinical condition

Key Words: Leiomyoma; vulva; cysts

Türkiye Klinikleri J Gynecol Obst 2015;25(1):53-6

Leiomyomlar, en sık görülen jinekolojik neoplazilerden olup, sıklıkla uterin korpusta saptanırlar.¹ Otuz yaş üstü kadınların yaklaşık %20-%30'unda spesifik klinik bulguları ile karşımıza çıkarlar.¹ Klasik uterin leiomyomların tanısı sık görülen klinik bulguları ve tipik radyolojik görüntüleri nedeni ile kolaydır.²

Leiomyomlar, düz kas hücrelerinin proliferasyonundan ortaya çıkmaktadır.³ Her ne kadar en sık uterustan köken alsalar da, düz kas dokusu-

nun bulunduğu gastrointestinal sistem, vulva, vajina, overler, mesane, üretra ve çok daha nadir olmak üzere sinonazal kavite, cilt, böbrek ve orbitalar gibi diğer bölgelerde de gelişebilirler.⁴ Ancak bu bölgelerde, genellikle nonspesifik klinik bulgu ve semptomları nedeniyle radyolojik ve klinik olarak tanı güçtür.

Bu yazımızda, vulvar bölgede tespit ettiğimiz iki leiomiom olgusunu, klinik pratikte sık karşılaşılmaması ve vulvar kitlelerin ayırıcı tanısında önem arz etmesi nedeni ile sunmayı uygun bulduk.

OLGU SUNUMU

İlk hastamız, 31 yaşında, evli, G:3 P:3 Y:3, genital bölgede uzun süredir mevcut olan fakat son iki aydır giderek büyüyen ve disparoniye neden olan şişlik şikâyeti ile kadın doğum polikliniğimize başvurdu. Yapılan jinekolojik muayenesinde vulvada sağ paraüretral bölgede 3-4 cm boyutunda sert, hassas, kısmen mobil, fluktuasyon vermeyen düzgün sınırlı kitle tespit edildi. Hastanın yapılan sistemik muayenesinde ve sonografik incelemesinde ek patoloji saptanmadı. Hastanın kitlesi ofis ortamında, steril şartlar sağlandıktan ve lokal anestezi uygulaması sonrası total olarak eksize edildi. Vulvar kitle miyom ön tanısı ile patolojiye gönderildi. Hasta kitle eksizeyonunu takiben herhangi bir komplikasyon olmaması nedeni ile taburcu edildi.

İkinci hastamız, 42 yaşında, evli, G:2 P:2 Y:2, genital bölgede altı yıldır var olan şişlik nedeni ile kadın doğum polikliniğimize başvurdu. Hastanın yapılan jinekolojik muayenesinde vulvada sağ labium minus iç yüzünde 3-4 cm boyutunda bartolin kistini düşündüren kitle izlendi. Yapılan sistemik ve sonografik incelemesinde ek patoloji saptanmadı. Kitle steril şartlar altında ve lokal anestezi uygulaması sonrası ofis ortamında total olarak eksize edildi, miyom ön tanısı ile patolojiye gönderildi. Her iki olgunun da altı aylık takiplerinde rekürrens izlenmedi.

Her iki hastanın vulvar bölgesinden eksize edilen kitlelerin patoloji raporlarında makroskopik incelemeleri benzer şekilde 4x3 cm ölçüsünde, açık sarı-bej renkte, sert kıvamda, kısmen yuvarlak,

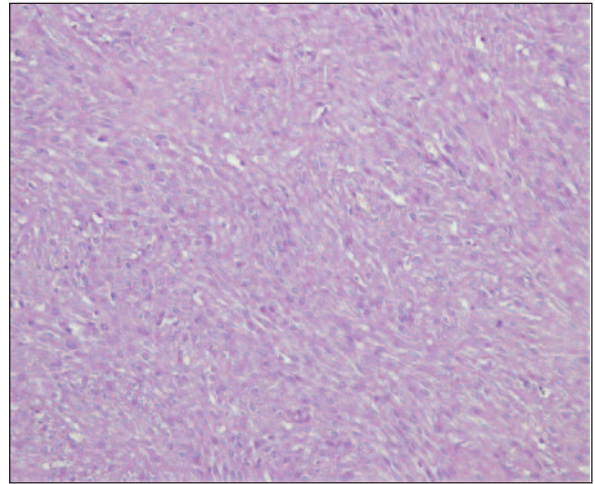
düzgün sınırlı, kesiti solid yapıda eksizeyonal biyopsi materyali olarak rapor edilmiştir. Histopatolojik inceleme sonuçları da yine benzer olup, her iki biyopside de mikroskopik olarak kısa, çaprazlaşan demetler halinde nodülasyonlar yapan küçük, uniform nüveli, geniş eozinofilik sitoplazmalı fuziform şekilli tipik düz kas hücrelerinden oluşan leiomioma ile uyumlu benign mezenkimal tümör (Resim 1, 2) olarak rapor edilmiştir.

Her iki hastanın bilgilendirilmiş olurları alınarak bu olgular sunulmuştur.

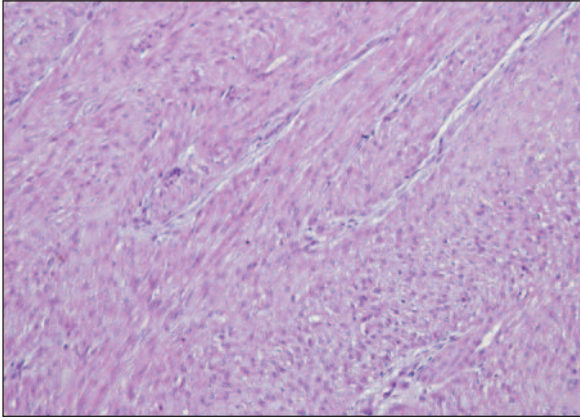
TARTIŞMA

Leiomiomlar, düz kas dokusu orjinli, en sık görülen jinekolojik neoplazilerden olup, sıklıkla uterin korpusta saptanırlar. Vulvar leiomiomların insidansı net olarak bilinmemekle birlikte, klinikte oldukça nadir rastlanırlar.⁵ Bununla birlikte vulvar mezenkimal dokudan kaynaklanan tümörlerin başında leiomiomlar gelir.^{6,7}

Vulvovajinal bölge kaynaklı leiomiomlar genellikle premenopozal dönemdeki 40-50'li yaşlardaki kadınlarda, subkütan, ağrısız büyüyen kitleler şeklinde karşımıza çıkarlar.⁴ Bizim iki olgumuzdan biri benzer şekilde 42 yaşında olup, diğeri 31 yaşındaydı ve her ikisi de benzer şekilde subkütan, ağrısız büyüyen kitle şeklinde klinik prezentasyon göstermişti.



RESİM 1: (31 y, ilk olgu): Şeffaf veya eozinofilik sitoplazmalı küçük, fuziform nüveli içi yapıda, kısmen hyalinize düz kas hücreleri (HE, x200).



RESİM 2: (42 y, ikinci olgu): Birbirine kısa, çaprazlaşan demetler halinde devam eden, bol eozinofilik sitoplazmalı, uniform nüveli düz kas hücreleri (HE, x200).

Vulvar leiomyomlar genellikle asemptomatik, yavaş büyüyen kitleler şeklinde karşımıza çıkarlar ve klinikte sıklıkla Bartholin kisti ile karıştırılırlar.⁸ Bizim de ikinci olarak sunduğumuz olgu, klinik olarak Bartholin kisti kuşkusunu ile bir müddet takip edilmiştir.

Vulvar leiomyomlar sıklıkla 3 cm'den küçük, iyi sınırlı kitleler şeklinde izlenmekte olup, literatürde çapları 0,5-15 cm arasında değişen vakalar bildirilmiştir.^{6,7} Bizim her iki olgumuzda da kitleler benzer şekilde 4x3 cm ölçüsündeydi.

Vulvar leiomyomların en sık saptandığı bölde labium minus iç yüzü ve labium majus'tur.⁹ Bizim hastalarımızdan birinin kitlesi de labium minus iç yüzündeydi.

Vulvar leiomyomlar başlıca iğsi, epiteloïd ve miksohyalen olmak üzere üç ayrı histolojik paternde, bu paternleri pür veya mikst içerecek şekilde izlenirler.^{3,7} Bizim her iki olgumuzda da histolojik patern iğsi yapıda saptandı.

Vulvar neoplazilerin yaklaşık %1,5-5'ini primer vulvar sarkomlar oluşturmakta olup, vulvar sarkomların da büyük kısmını leiomyosarkomlar oluşturur.^{3,6} Bu nedenle vulvar düz kas hücreli tümörlerde önemli bir diğer nokta benign-malign ayrımını yapabilmektir.⁶ Bu ayrım prognozu belirleyebilmek ve rekürrensi öngörebilmek için de oldukça önemlidir.⁶

Vulvar leiomyomların 3 cm'den küçük, iyi sınırlı olanları genellikle benign veya rekürrens potansiyeline sahip iken, 5 cm'den büyük, infiltratif marjinli olanları malignite potansiyeli gösterir.⁶ Ayrıca vulvar leiomyomların, diferansiye leiomyosarkomlardan klinik olarak ayrımı genellikle mümkün olmadığı için histopatolojik inceleme büyük önem arz etmektedir.⁶

Nielsen ve ark.nın yayımladığı, vulva orjinli 25 düz kas hücreli tümörü inceledikleri çalışmalarında leiomyom, sarkom ayrımında dört kriter ortaya koyulmuş ve bunların en az üçünün varlığında kitlenin malign kabul edilmesi gerektiği belirtilmiştir.⁵ Bu kriterler:

1. Tümör boyutunun 5 cm'den büyük olması,
2. Tümörün infiltratif sınırlarının bulunması,
3. Tümörde her 10 büyük büyütme alanında beşten fazla mitotik figür (>5 MF/10 BBA),
4. Orta veya ağır sitolojik atipi varlığıdır.

Bizim her iki olgumuzda da bu kriterlerden hiçbiri mevcut değildir.

Nielsen ve ark.nın çalışmasına benzer şekilde vulva orjinli düz kas tümörlerini inceleyen Tavassoli ve Norris'in yayımladığı çalışmada, leiomyom, leiomyosarkom ayrımında aynı kriterler belirtilmiş olup, ek olarak agresif seyir ve malign davranışta kitlenin boyutu ve infiltratif sınırının mitotik aktiviteden daha belirleyici olduğunu söylemişlerdir.¹⁰

Genel olarak düz kas hücreli tümörler, bu kriterlerin herhangi birini veya birkaçını içeriyor ise atipik olarak tanımlanır, atipik düz kas hücreli tümörlerin lokal rekürrens potansiyeli yüksektir ve malignite potansiyelleri belirsiz kabul edilir. Ayrıca malignite kriterleri arasında nekroz sayılmamış olmakla birlikte, düz kas hücreli tümörlerde izlenen koagülatif nekroz sarkom tanısı kuvvetle destekler.³

Vulvar leiomyomlar uterin leiomyomlar gibi östrojen ve progesteron hormon reseptörleri taşıyor ve bu nedenle çapları östrojen ve progesteron hormonu gibi steroid hormon düzeylerinin artması ile doğru orantılı olarak artar.¹¹ Bu nedenle leiomyosarkomların tedavisinde hormonal terapinin denelebileceği söylenmektedir.¹¹

Günümüzde düz kas hücreli tümörlerin esas tedavisi cerrahidir. Benign lezyonlarda konservatif cerrahi, sarkomların tedavisinde ise hemivulvektomi veya radikal vulvektomiye içeren agresif cerrahi prosedürler önerilmiştir. Cerrahinin esas amacı, temiz cerrahi sınır elde etmektir. Çünkü lokal rekürrens, tümörün boyutundan çok primer olarak pozitif rezeksiyon sınırı ile ilişkili olduğu güvenli cerrahi sınırının elde edilemediği olgularda rezeksiyon sonrası kombine radyoterapi veya kemoterapinin uygulanabileceği belirtilmiştir.^{10,11}

Leiomyomlar, vulvada nadir olarak görülürler ve genellikle asemptomatiklerdir. Her ne kadar çok büyük kısmı histolojik olarak benign olsa da malign tümörleri taklit edebilirler veya çok nadir de olsa malign olabilirler. Bu nedenle erken tanı, uygun ve yeterli tedavi amacıyla histopatolojik inceleme oldukça önemlidir. Ultrason ve manyetik rezonans görüntüleme vulvar leiomyomların preoperatif tanısında yardımcı olabilir, fakat faydaları sınırlıdır. Ayrıca vulvar leiomyomlu tüm hastaların postoperatif yakın takibi özellikle lokal rekürrens saptanması açısından önemlidir.

KAYNAKLAR

1. Buttram VC Jr, Reiter RC. Uterine leiomyomata: etiology, symptomatology, and management. *Fertil Steril* 1981;36(4):433-45.
2. Kurman RJ, Ellenson LH, Ronnett BM. *Mesenchymal tumors of the uterus*. Blaustein's Pathology of The Female Genital Tract. 6th ed. New York: Springer-Verlag; 2011. p.459-78.
3. Nucci MR. Soft tissue lesions of the vulva and vagina. In: Crum CP, Nucci MR, Lee KR, eds. *Diagnostic Gynecologic and Obstetric Pathology*. 2nd ed. Philadelphia: Elsevier-Saunders; 2011. p.177-8.
4. Bae JH, Choi SK, Kim JW. Vulvar leiomyoma: A case report and review of the literature. *J Womens Med* 2008;1(2):92-4.
5. Nielsen GP, Rosenberg AE, Koerner FC, Young RH, Scully RE. Smooth-muscle tumors of the vulva. A clinicopathological study of 25 cases and review of the literature. *Am J Surg Pathol* 1996;20(7):779-93.
6. Hopkins-Luna AM, Chambers DC, Goodman MD. Epithelioid leiomyoma of the vulva. *J Natl Med Assoc* 1999;91(3):171-3.
7. Kajiwara H, Yasuda M, Yahata G, Yamauchi I, Satoh S, Hirasawa T, et al. Myxoid leiomyoma of the vulva: a case report. *Tokai J Exp Clin Med* 2002;27(3):57-64.
8. Siegle JC, Cartmell L. Vulvar leiomyoma associated with estrogen/progestin therapy. A case report. *J Reprod Med* 1995;40(2):147-8.
9. Katenkamp D, Stiller D. Unusual leiomyoma of vulva with fibroma-like pattern and pseudoelastin production. *Virchows Arch A Pathol Anat Histol* 1980;388(3):361-8.
10. Tavassoli FA, Norris HJ. Smooth muscle tumors of the vulva. *Obstet Gynecol* 1979; 53(2):213-7.
11. Özdemir ED, Çağlar GS, Öztaş E, Yüce E, Ataoğlu Ö, Papuççu R. [Smooth Muscle Cell Tumours Detected in the Vulvar Region; Report of Two Cases]. *Türk Jinekolojik Onkoloji Dergisi* 2012;15(1):20-3.