

Süperfisiel Genital Leiomyom: Bir Olgu Sunumu

SUPERFICIAL GENITAL LEIOMYOMA: A CASE REPORT

Volkan NOYAN*, Aykan YÜCEL*, Pınar ATASOY**, Merih BAYRAM***

* Yrd.Doç.Dr., Kırıkkale Üniversitesi Tıp Fakültesi Kadın Hastalıkları ve Doğum AD,

** Yrd.Doç.Dr., Kırıkkale Üniversitesi Tıp Fakültesi Patoloji AD,

*** Doç.Dr., Kırıkkale Üniversitesi Tıp Fakültesi Kadın Hastalıkları ve Doğum AD, KIRIKKALE

Özet

Amaç: Bu olgu sunumunda, 70 yaşında postmenopozal bir hastada saptanan süperfisiel genital leiomyom ele alındı.

Çalışmanın Yapıldığı Yer: Kırıkkale Üniversitesi Tıp Fakültesi, Kadın Hastalıkları ve Doğum Anabilim Dalı.

Bulgular: Hastanın vulvoskopik incelemesinde sağ labium majus dış yüzünde polipoid gelişim gösteren yaklaşık 3 mm boyutunda ince bir deri tabakasıyla örtülü lezyon gözlemlendi ve buradan alınan biyopsi "Genital leiomyom" olarak rapor edildi.

Sonuç: Süperfisiel genital leiomyomlar dartos, vulvar veya mamiller düz kaslardan köken alan ve çok seyrek görülen tümörlerdir. Genital leiomyomlar, vulva lezyonları arasında çok nadir yer almalarına karşın, ayırıcı tanıda düşünülebilecek oluşumlardır.

Anahtar Kelimeler: Genital leiomyom, Pileleiomyom

T Klin Jinekoloj Obst 2002, 12:104-106

Summary

Objective: In this case report, we presented a 70 years old postmenopausal patient with superficial genital leiomyoma.

Institution: Kırıkkale University School of Medicine, Department of Obstetrics and Gynecology.

Results: In the vulvoscopy examination of the patient, we observed a polypoid lesion on the external side of the right labia majora with a mean diameter of 3 millimeters and the biopsy performed from the lesion revealed the diagnosis of "genital leiomyoma".

Conclusion: Superficial genital leiomyoma is a rare soft tissue tumor that may originate from dartos, vulva and mamillary smooth muscles. Genital leiomyomas, though rarely seen among vulvar lesions, might be considered in the differential diagnosis.

Key Words: Genital leiomyoma, Pileleiomyoma

T Klin J Gynecol Obst 2002, 12:104-106

Pileleiomyomlar "arrector pili" kasından köken alan ve nadir görülen dermal tümörlerdir. Bu tümörler sıklıkla multifokal olmakla birlikte, soliter formları da görülmektedir (1). Soliter genital leiomyomlar dartos, vulvar veya mamiller düz kaslardan köken alan oldukça nadir tümörlerdir (2).

Bu olgu sunumunda 70 yaşında postmenopozal bir hastada saptanan genital leiomyom ele alınacaktır.

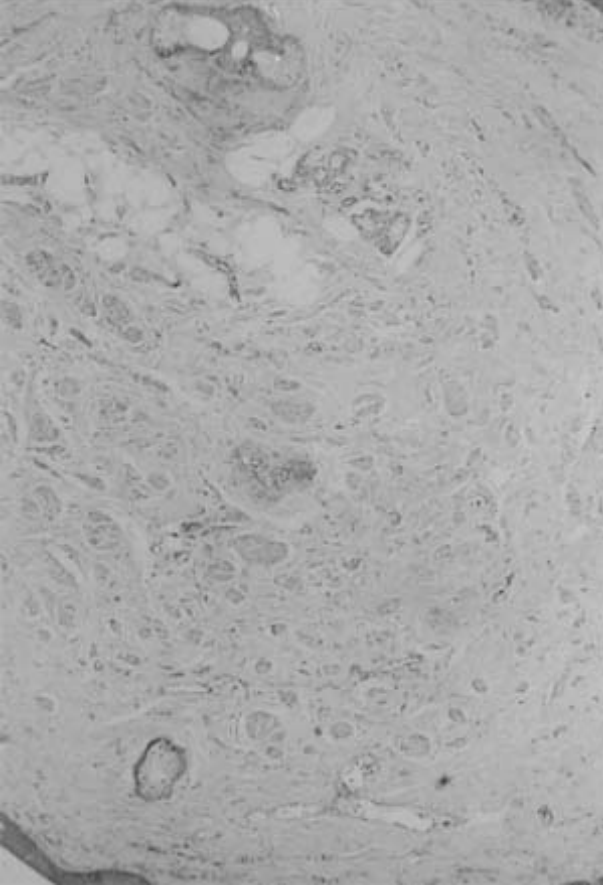
Olgu Sunumu

70 yaşında kadın hasta, G:5 P:4 D/C:1

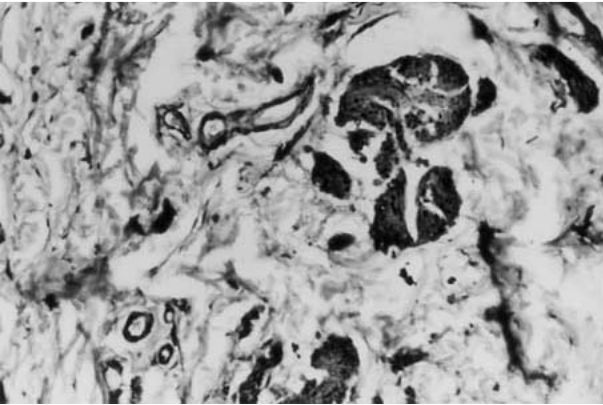
Yirmi yıldır menopozda olan ve herhangi bir hormon replasman tedavisi almamış olan hasta, sık idrara çıkma ve vulvada kaşıntı şikayetleri ile polikliniğimize başvurdu. Özgeçmişinde, 5 yıldır Diabetes Mellitus ve hipertansiyon tanıları ile izlendiği ve ACE (angiotensin converting enzyme) inhibitörü ve oral antidiyabetik kullandığı öğrenildi. Genital incelemesinde vulvanın atrofik görünümde olduğu ve bunun dışında patolojik bir bulgu olmadığı saptandı. Pelvik ultrasonografide ise endometrial

kavitenin tek duvarda 2 mm olduğu ve tüm kavite boyunca yaklaşık 3 mm genişliğinde sıvı birikimi olduğu görüldü. Hastaya servikal smear, endometriyal biyopsi ve vulvoskopi yapıldı. Sitolojik incelemesi "atrofik smear", endometriyal biyopsi sonucu ise "kan ve mukus kitlesinden oluşan biyopsi materyali" olarak rapor edildi. Hastanın vulvoskopik incelemesinde sağ labium majus dış yüzünde polipoid gelişim gösteren yaklaşık 3 mm boyutunda ince bir deri tabakasıyla örtülü lezyon gözlemlendi ve buradan biyopsi alındı. Bunun dışında patolojik bulgu saptanmadı.

Patolojik inceleme: Vulva biyopsisi makroskopik olarak 4x3x2 mm boyutlarında bir adet doku içeriyordu. Kesitler mikroskopik olarak incelendiğinde, polipoid gelişmiş, hafif keratotik ve incelmış bir epitelle örtülü lezyon izlendi. Lezyonun stromasında küçük demetlerden oluşan, dağınık, sitoplazmaları eozinofilik düz kas hücreleri saptandı ve bu bulgular genital leiomyom ile uyumluydu (Şekil 1). Yapılan immünohistokimyasal çalışmada düz kas hücrelerinin "smooth muscle actin" ile boyandığı görüldü (Şekil 2).



Şekil 1. Stromada dağınık yerleşim gösteren düz kas demetleri (Hx E, x40).



Şekil 2. "Smooth muscle actin" pozitifliği gösteren düz kas demetleri (anti SMA, DAB technique, x200).

Tartışma

Olgumuzda, 70 yaşında, 20 yıldır menozda olan bir hastada atrofik bir vulva zemininde saptanan genital leiomyom, çok nadir görülen bir oluşum olması nedeniyle dikkat çekicidir.

Yüzeyel leiomyomlar benign düz kas tümörleridir ve vasküler yapılardan (angioleiomyom), arrector pili kaslarından (piloleiomyom) ve vulva, dartos ile meme düz kaslarından (genital leiomyom) köken almaktadırlar (1). Bu tümörler sıklıkla çok sayıda, yaygın olmakla birlikte soliter formlarına da rastlanmaktadır. Boyutları genellikle bir kaç milimetreden, birkaç santimetreye kadar değişmekle beraber, dev tümörler de bildirilmiştir (3).

Klinik incelemede yüzeyel leiomyomlar, ağrılı, ağrısız nodüller ya da değişik renklerde plaklar olarak karşımıza çıkabilirler. Sıklıkla yüz, boyun, ekstremitelerin ekstansör yüzleri, eksternal genitaler ve memede görülürler (2).

Süperfisiel leiomyomlar 4 alt gruba ayrılabilir (2). İlk 2 grup arrector pili kaslarından köken alan yaygın (multiple) ve soliter formlardır. Üçüncü grupta angioleiomyomlar, 4. grupta ise genital leiomyomlar yer almaktadır.

Yaygın (multiple) piloleiomyomlar genellikle 20 ve 30'lu yaşlarda görülen sporadik veya otozomal dominant geçişli tümörlerdir (2). Familial yaygın leiomyomların uterin myomlarla birlikte görülmesi Reed sendromu olarak bilinir (4). Lezyonlar düzgün yüzeyli ve genellikle ağrılı intradermal papül ve nodüller olarak ortaya çıkabilirler.

Soliter piloleiomyomlar daha ileri yaşlarda ortaya çıkabilen ve ailevi yatkınlığın söz konusu olmadığı tümörlerdir (2). Sıklıkla alt ekstremitelerde yer alır ve 2 cm'ye kadar büyüyebilirler.

Angioleiomyomlar venaların düz kaslarından köken alan 50 ve 60'lı yaşlarda görülen, kadınları daha sık etkileyen ve genellikle alt ekstremitelerde yer alan tümörlerdir (2).

Süperfisiel genital leiomyomlar dartos, vulvar ya da meme düz kaslarından köken alırlar ve genelde ağrısızdırlar (2).

Literatürde ilk olarak Stout 1937 yılında 15 vakalık bir soliter piloleiomyom serisi bildirmiştir (5). 1956 ile 1985 yılları arasında incelenmiş 19.000 yumuşak doku tümörünü kapsayan bir raporda, angioleiomyomlar kapsam dışı bırakıldığında arrector pili, genital ve diğer dermal düz kasları içeren 34 yüzeyel leiomyom olgusu bildirilmiştir (1). Bu olguların 22'si genital leiomyomlardır ve 13 vakada genital leiomyom vulva yerleşimlidir. Vulvar leiomyomlar genellikle diğer genital leiomyomlardan daha büyüktürler dermisin daha derininde veya subdermiste yer alırlar (1). Vulvar leiomyomlarda hyalinizasyon alanlarına rastlanabilir (1).

Genital leiomyomlar, vulva lezyonları arasında çok nadir yer almalarına karşın, ayırıcı tanıda düşünülebilecek oluşumlardır.

KAYNAKLAR

1. Yokoyama R, Hashimoto H, Daimaru Y, Enjoji M. Superficial leiomyomas: A clinicopathologic study of 34 cases. Acta Pathol Jpn 1987;37: 1415-22.
2. Vellanki LS, Carnisa C, Steck WD. Familial leiomyomata. Cutis 1996;58: 80-2.
3. Harford RR, Vidmar DA, Cobb MW, Miller ML. An atypical piloleiomyoma presenting as a nonhealing ulcerated nodule. Cutis 1996;57: 168-70.

4. Garcia Muret MP, Pujol RM, Alomar A. Familial leiomyomatosis cutis et uteri. Arch Dermatol Res (Suppl) 1988;280:S29-32.
5. Stout AP. Solitary cutaneous and subcutaneous leiomyoma. Am J Cancer 1937;29: 435-69.

Geliş Tarihi: 30.04.2001

Yazışma Adresi: Dr.Volkan NOYAN
Kırıkkale Üniversitesi Tıp Fakültesi
Kadın Hastalıkları ve Doğum AD, KIRIKKALE