

Meme Kanseri Nedeniyle Tamoksifen Tedavisi Sırasında Endometrial Adenokanser Gelişimi : Olgu Sunumu[¶]

ENDOMETRIAL ADENOCANCER DEVELOPMENT DURING TAMOXIFEN THERAPY DUE TO BREAST CANCER: CASE REPORT

Sinan S. ÖZALP*, Ömer T. YALÇIN**, Hikmet HASSA*, H. Mete TANIR***, Meryem URAY****

* Prof.Dr., Osmangazi Üniversitesi Tıp Fakültesi Kadın Hastalıkları ve Doğum AD,

** Doç.Dr., Osmangazi Üniversitesi Tıp Fakültesi Kadın Hastalıkları ve Doğum AD,

*** Öğr.Gör.Dr., Osmangazi Üniversitesi Tıp Fakültesi Kadın Hastalıkları ve Doğum AD,

**** Araş.Gör.Dr., Osmangazi Üniversitesi Tıp Fakültesi Kadın Hastalıkları ve Doğum AD, ESKİŞEHİR

Özet

Amaç : Meme kanseri sonrası tamoksifen tedavisi alan olguda endometrial kanser gelişiminin sunulması ve güncel literatür eşliğinde tartışılması.

Çalışmanın yapıldığı yer : Osmangazi Üniversitesi Tıp Fakültesi Kadın Hastalıkları ve Doğum Anabilim Dalı, Eskişehir

Olgu sunumu : 59 yaşında hasta, 1997 yılında intraduktal meme karsinomu tanısı alarak, radikal mastektomi ve sonrasında kemoterapi almış ve takipte tamoksifen önerilerek izleme alınmıştır. Tamoksifen tedavisi sırasında, vajinal kanama nedeni ile kliniğimize başvurmuştur. Yapılan jinekolojik değerlendirilmede, transvajinal ultrasonografi (TVUSG) ile endometrial kalınlık ölçümü saptanmış, dilatasyon ve küretaj yapılmıştır. Patoloji sonucu adenokanser gelmesi üzerine, total abdominal histerektomi, bilateral salpingooferektomi, pelvik paraaortik lenf nodu örnekleme ve periton sitolojisi uygulandı. Postoperatif histopatolojik değerlendirme sonucu grade 2, evre Ib adenokanser saptandı.

Sonuç : Tamoksifen tedavisi sırasında olabilecek vajinal kanama, veya kanlı akıntı da, sessiz bir endometrial patoloji gelişimi açısından, klinisyeni şüphelendirmelidir. Olguların periyodik jinekolojik muayene, transvajinal USG ve/veya sonohisterografi ile izlenmeleri önerilmektedir.

Anahtar Kelimeler : Meme kanseri, Tamoksifen, Endometrial kanser

T Klin Jinekoloj Obst 2001, 11:289-291

Summary

Objective : To introduce a case presenting with endometrial pathology on tamoxifen use following breast cancer and to discuss the case in regard to contemporary knowledge.

Institution : Osmangazi University Faculty of Medicine Department of Obstetrics and Gynecology, Eskişehir

Case Report : During tamoxifen use, a 59 years old woman diagnosed as breast cancer and being undergone a radical mastectomy referred to our clinic with a complaint of vaginal bleeding. Gynecologic evaluation revealed endometrial thickening on transvaginal ultrasonography (TVUSG) and endometrial dilatation and curettage was performed. Following D&C result of which revealed an adenocancer tissue, a surgical staging procedure consisted of total abdominal hysterectomy, bilateral salpingoopherectomy pelvic-paraortic lymph node sampling and peritoneal washing was performed. Postoperative histopathological result pointed out a grade 2, stage Ib endometrial cancer.

Result : Any vaginal bleeding or serosanguineous discharge during tamoxifen use should alert the clinician for the presence of an occult endometrial pathology. These cases should be assessed on a regular gynecologic follow up with transvaginal USG and/or sonohysterography.

Key Words: Breast cancer, Tamoxifen, Endometrial cancer

T Klin J Gynecol Obst 2001, 11:289-291

Tamoksifen nonsteroidal trifeniletlen türevi bir antiöstrojenidir. En önemli metaboliti olan N-desmetiltamok-

Geliş Tarihi: 12.09.2000

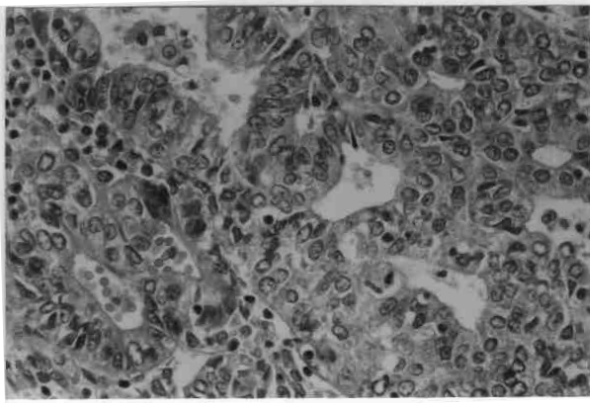
Yazışma adresi : Dr.H.Mete TANIR
Osmangazi Üniversitesi Tıp Fakültesi
Kadın Hastalıkları ve Doğum AD
Meşelik Kampüsü 26480 ESKİŞEHİR

[¶]Bu çalışma VII. Ulusal Jinekolojik Onkoloji Kongresi'nde (23-26 Eylül 2000, İstanbul) poster olarak sunulmuştur.

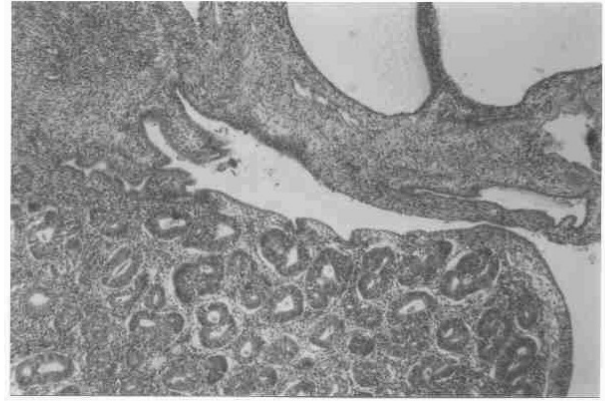T Klin J Gynecol Obst 2001, 11

sifen tamoksifen gibi antiöstrojenik etki göstermektedir (1). Met-E gibi diğer metabolitleri de zayıf agonistik etki göstermektedir (2). Son 15-20 yıl içinde meme kanserinin tüm evrelerinde profilaktik tedavi olarak kullanılmaktadır. Kullanım sırasında endometrium üzerine olabilecek değişiklikler, özellikle de endometrium kanseri gelişimine etkisi konusunda bir çok çalışma bulunmaktadır (3-5).

Sunulan olguda, meme kanseri nedeni ile tamoksifen kullanan ve endometrium adenokarsinomu saptanmış, güncel literatür eşliğinde vaka tartışılmıştır.



Şekil 1. Büyük büyütme ile ileri derecede proliferatif aktivite gösteren, bir kısmı kribriform pattern oluşturmuş atipik glandüler yapılarıdaki sitolojik atipi (H&E, X800).



Şekil 2. Adenomatöz endometrial polipin uç kısmında karsinoma dönüşüm gösteren sitolojik ve arşitektürel atipi gösteren endometrial bezler (H&E, X80).

Olgu Sunumu

Eylül 1999 yılında kliniğimizde postmenopozal kanama nedeni ile D&C yapılan 59 yaşındaki olgunun özgeçmişinde 14 yıldır menopozda olduğu öğrenildi. Eylül 1997 yılında intraduktal meme karsinomu nedeni ile, dış bir merkezde, sol radikal mastektomi ve sonrası kombine kemoterapi gördüğü ve kemoterapi sonrası tamoksifen 20 mgr/gün başlandığı dosyadan öğrenildi. Hastanın obezite, diyabet veya herhangi bir medikal hastalık öyküsü bulunmamakta idi. Başvuru sırasındaki pelvik muayenesinde belirgin bir kitleye rastlanmadı. Transvajinal ultrasonografi de (TVUSG), endometrial kavitede 12 mm boyutunda polipoid yapı ve 12mm endometrial kalınlık saptanmıştır. Yapılan D&C' de bol materyal geldi. Histopatolojik inceleme sonucunda endometrium adenokanser grade II olarak gelmesi üzerine total abdominal histerektomi, bilateral salpingooferektomi, pelvik-paraaortik lenf nodu örneklemesi ve peritoneal sitoloji alınması şeklinde cerrahi tedavi uygulandı. Patoloji sonucunda, fundusta yerleşim gösteren ve basit hiperplazi içeren, polipoid yapı üzerinden gelişen ve myometrium iç 1/3'üne invazyon gösteren, fokal alanlarda seröz karsinom alanları içeren endometrial adenokansere (cerrahi evre Ib) rastlandı. Ayrıca histopatolojik değerlendirmede polipoid yapı yanında, endometrial kalınlığı artırdığı düşünülen subendometrial stromal mikro ve makrokistler görüldü (Şekil 1 ve 2). Tümör içermeyen endometrial alanlarda basit hiperplazi mevcuttu. Lenfovasküler yatak tutulumu gözlenmedi. Hastanın postoperatif dönemde komplikasyonu olmadı. Postoperatif radyoterapi planlanan hastanın takiplere gelmediği görüldü.

Tartışma

Tamoksifen östrojen reseptörü pozitif veya negatif primer veya metastatik meme kanseri olgularında, postmenopozal dönemde %50-75'e varan oranlarda rekürrensi

azaltıp, hastalısız yaşam süresini uzatabilmektedir (6). Beş yıldan uzun süreli kullanımı ilacın yan etkilerinin görülmesi ve etkinliğinin azalması nedeni ile tavsiye edilmemektedir (7-8). Tamoksifen, meme dokusunda östrojen reseptörlerine bağlanıp kompetitif inhibisyon ile anti-östrojenik etki, endometrium ve bazı dokularda ise zayıf agonistik etki göstermektedir. Uzun süreli kullanımlarda endometriumda proliferasyon, hiperplazi, polip ve karsinoma gelişimi görülmektedir (9). Tamoksifenin endometrium üzerinde yaptığı değişikliklerden en sık görülen tipi endometrial poliplerdir. Bu poliplerin %3'ünde tedavi sırasında malign dönüşüm izlenebilmektedir (10). Bu polipler çok sayıda ve megapolip şeklinde olup, stromalarında önemli derecede distorsiyon, adenomyozis odakları, glandüler epitelyal atipi ve hiperplazi bulunmaktadır. Yapılan bir çalışmada, 20 mgr/gün kullananlarda endometrial kanser gelişim şansı normal popülasyona göre bir farklılık göstermemektedir (10). Yine aynı çalışmada, ilaç dozu 40 mgr/gün'e çıkarıldığında oluşan endometrium adenokanserlerinin karşılıksız östrojen kullanımına bağlı olanlara göre daha agresif seyrettiği, daha yüksek grade ve daha kötü diferansiyasyona sahip olduğu belirtilmektedir. Berliere ve ark., sundukları bir olgu sunumunda, meme kanseri saptanan ve operasyon sonrası tamoksifen kullanan bir hastada jinekolojik muayene ve pelvik ultrasonografi sonucunda endometrial polipten şüphelenilmiş ve histeroskopi ile rezeke edilmiştir (11). Patolojik incelemesi, atipi içermeyen benign proliferatif polip olarak rapor edilmiştir. Tamoksifen tedavisine devam eden hasta yıllık pelvik muayene ve ultrasonografik takibe alınmıştır. Transvajinal USG'sinde endometrial kalınlığının 21 mm saptanması üzerine yapılan D&C sonucu endometrial adenokanser olarak rapor edilmiştir. Ramondetta ve ark. (12) yaptıkları bir çalışmada, meme kanseri nedeni ile tamoksifen kullanan ve endometrium kanseri saptanan 15 hastadan beşinde kanser sadece polip üzerinde saptanmıştır.

Tamoksifen kullanan asemptomatik olgularda, en-

dometrial kalınlığın (üst sınır 5 mm) transvajinal ultrasonografik görüntüsü ile histopatolojik bulgular her zaman korelasyon göstermemekle birlikte, pozitif histolojik bulgu öngörümü açısından sensitivite %91 ve spesifisite %96 olarak belirtilmiştir (13). Yine aynı çalışmada, transvajinal USG'de endometrial kalınlığı 5 mm'nin altında olan olguların biyopsiye gerek duyulmadan izlenmesi, aksi takdirde endometrial biyopsi ve/veya histeroskopi ile değerlendirilmesi vurgulanmıştır. Bir başka çalışmada ise, transvajinal USG ile endometrial kalınlık ölçümleri açısından yanlış negatifliği azaltmak için eşik kalınlık değerinin 10 mm alınmasını öneren çalışmalar bulunmaktadır (14). Fakat bu durumda da, testin spesifisitesi yükselirken, sensitivitesi düşecektir. Salin infüzyon sonohisterografi (SIS), tamoksifene bağlı fokal yerleşimli endometrial patolojik bulguların tanısında ultrasonun hata payının düşürülmesi yönünden tanıda önemli bir rol oynamaktadır.

Tamoksifene bağlı rekürren polipler belirtilmekle birlikte, bu olgularda, histeroskopi ile polipin değerlendirilmesi, tanısı ve tedavisi yanında endomyometrial rezeksiyonunda tedaviye eklenmesi gerektiğini savunan çalışmalar bulunmaktadır (15).

Sonuçta, sunulan olguda da görüldüğü gibi, tamoksifen kullanımına bağlı endometrial patoloji gelişimi arasındaki ilişki göz önüne alındığında, tamoksifen kullanılan asemptomatik olguların, 6 aylık periyodik takiplerde, endometrial polip, hiperplazi, endometrial kanser, over kisti, endometriosis veya myom açısından ultrasonografik ve/veya sonohisterografi ile düzenli aralıklarla izlenmesi önerilmektedir (16). TVUSG ile çift yaprak endometrial kalınlığının 5 mm üstündeki olgularda, biyopsi alınması, kavite de düzensizlik şüphesi olanlarda ise, kesin tanı için, sonohisterografi veya histeroskopi eşliğinde endometrial biyopsi yapılması uygun olacaktır (17-18).

KAYNAKLAR

- Murphy CS, Langan-Fahey S, McCague R, Jordan VC. Structure function relationships of hydroxylated metabolites of tamoxifen that control the proliferation of estrogen-responsive T47D breast cells in vitro. *Mol Pharmacol* 1990; 38 : 737-83.
- Langan-Fahey SM, Torrney DC, Jordan VC. Tamoxifen metabolites in patients on long term adjuvant tamoxifen therapy for breast cancer. *Eur J Cancer* 1990; 83: 1477-82.
- Yakın K, Dündar İ, Dinçol D, Sertçelik A, Ortaç F, Köse F, Boran. Tamoksifen tedavisi alan meme kanseri hastalarında görülen endometrial patolojilerin tanısında transvajinal ultrasonografi, sonohisterografi, histeroskopi ve endometrial biyopsinin yeri. *Jinekolojik Onkoloji Dergisi* 2000; 3(2) : 65-78.
- Kedar RP, Bourne T, Powles TJ, Collins WP, Ashley SE, Cosgrove DO, Campbell S. Effects of tamoxifen on uterus and ovaries of postmenopausal women in a randomized breast cancer prevention trial. *Lancet* 1994;318:343.
- Fisher B, Costantino JP, Redmond CK, Fisher ER, Wickerham DL, Cronin WM, Other NSABP Contributions. Endometrium carcinoma in tamoxifen-treated breast carcinoma patients : findings from the National Surgical Adjuvant Breast and Bowel Project (NS-ABP). *J Natl Cancer Inst* 1994;86:527.
- Vrscaj MV, Bebar S, Djuricic A, Fras PA. Endometrium carcinoma after tamoxifen treatment for breast carcinoma : result of a retrospective cohort study. *Eur J Gynaecol Oncol* 1999 ; 20(1) : 20-5.
- Swedish Breast Cancer Cooperative Group. Randomized trial of two versus five years of adjuvant tamoxifen for postmenopausal early stage breast cancer. *J Natl Cancer Inst* 1996 ; 88:1543.
- Early Breast Cancer Trialists' Collaborative Group. Tamoxifen for early breast cancer : an overview of the randomized trials. *Lancet* 1998;351:1451.
- Cohen I, Bernheim J, Azaria R, Tepper R, Sharony R, Beyth Y. Malignant endometrial polyps in postmenopausal breast cancer tamoxifen-treated patients. *Gynecol Oncol* 1999; 75(1) : 136-41.
- ACOG Committee on Gynecologic Practice 2000, no:232.
- Berliere M, Galant C, Donnez J. The potential oncogenic effect of tamoxifen on the endometrium : case report. *Hum Reprod* 1999 ; 14 : 1381-83.
- Ramondetta LM, Sherwood JB, Dunton CJ, Plazzo JP. Endometrial cancer in polyps associated with tamoxifen use. *Am J Obstet Gynecol* 1999 ; 180 : 340-1.
- Segna RA, Dottino PR, Deligdish L, Cohen CJ. Tamoxifen and endometrial cancer. *Mt Sinai J Med* 1992 ; 59 : 416-8.
- Cohen I, Rosen JD, Tapper R. Ultrasonographic evaluation of the endometrium and correlation with endometrial sampling in postmenopausal patients treated with tamoxifen. *J Ultrasound Med* 1993 ; 5 : 275-80.
- Strauss HG, Wolters M, Methfessel G, Buchmann J, Koelbl H. Significance of endovaginal ultrasonography in assessing tamoxifen-associated changes of the endometrium. A prospective study. *Acta Obstet Gynecol Scand* 2000 ; 79(8): 697-701.
- Timmerman D, Deprest J, Bourne T, Van der Berghe I, Collins WP, Vergote I. A randomized trial on the use of USG on office hysteroscopy on endometrial assessment in postmenopausal patients with treated tamoxifen. *Am J Obstet Gynecol* 1998;179:62.
- Goldenberg M, Nezhad C, Mashiach S, Seidman DS. A randomized, prospective study of endometrial resection to prevent recurrent endometrial polyps in women with breast cancer receiving tamoxifen. *J Am Assoc Gynecol Laparosc* 1999 ; 6(3) : 285-8.
- Zarbo G, Caruso G, Zammiti M, Caruso S, Zarbo R. The effects of tamoxifen therapy on the endometrium. *Eur J Gynecol Oncol* 2000; 21: 86-8.