

Ağrısız Doğum Amaçlı Uygulanan Epidural Analjezi Sonrası Gelişen Horner Sendromu

Horner's Syndrome Following Epidural Analgesia for Labour: Case Report

Pelin KARAASLAN,^a
Tümay ULUDAĞ YANARAL,^a
Kamil DARÇIN,^a
Neşe HAYIRLIOĞLU,^a
Ayşegül KARABAY^a

^aAnesteziyoloji ve Reanimasyon AD,
İstanbul Medipol Üniversitesi Tıp Fakültesi,
İstanbul

Geliş Tarihi/Received: 26.02.2013
Kabul Tarihi/Accepted: 10.09.2013

Yazışma Adresi/Correspondence:
Pelin KARAASLAN
İstanbul Medipol Üniversitesi Tıp Fakültesi,
Anesteziyoloji ve Reanimasyon AD,
İstanbul,
TÜRKİYE/TURKEY
drpelinsesli@hotmail.com

ÖZET Epidural analjezi ve anestezi uygulaması sırasında nadir ve beklenmedik bir komplikasyon olarak Horner sendromu gelişebilir. Gebe hastalarda bu komplikasyonun görülme oranı diğer hastalara göre daha sık olmaktadır. Bu olgu sunumunda, vajinal doğum için epidural analjezi uygulamasından yarım saat sonra myozis, ptosis ve anizokorinin eşlik ettiği Horner sendromu gelişen iki farklı olgu sunuldu. Obstetrik hastalarda lokal anestetik ajanların seyreltilmiş konsantrasyonlarda dahi, Horner sendromu komplikasyonunun gelişmesine neden olabileceğinin dikkat çekici olduğunu düşündük ve tartışmaya değer bulduk. Epidural analjezi uygulanan gebeler mutlaka yakın monitörize ve takip edilmeli, karşılaşılabilecek tüm komplikasyonlara karşı hazırlıklı olunmalıdır.

Anahtar Kelimeler: Horner sendromu; analjezi, epidural; doğum ağrısı

ABSTRACT Horner syndrome is an uncommon related complication of epidural analgesia and anaesthesia. Its incidence increases when epidural analgesia is used in obstetrics because of physiological and anatomic changes in pregnancy. We report two cases of Horner syndrome presented with ptosis, myosis and anisocoria during epidural analgesia for labor. We decided to discuss the importance of developing Horner syndrome even with small doses of local anaesthetics. Obstetric patients should be monitored and followed closely in order to prevent complications.

Key Words: Horner syndrome; analgesia, epidural; labor pain

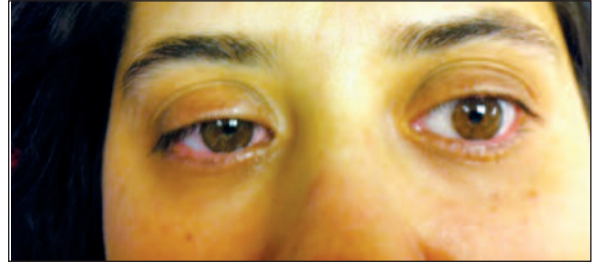Türkiye Klinikleri J Gynecol Obst 2013;23(4):273-6

Epidural analjezi, vajinal doğumda ağrı kontrolü için sık uygulanan bir yöntemdir. Epidural analjezi ve anestezi uygulaması sırasında nadir bir komplikasyon olarak Horner sendromu gelişebilir.¹ Gebe hastalarda bu komplikasyonun görülme oranı diğer hastalara göre daha sık olmaktadır.² Bu olgu sunumunda, vajinal doğum için epidural analjezi uygulamasından yarım saat sonra myozis, ptosis ve anizokorinin eşlik ettiği Horner sendromu gelişen iki farklı olgu sunuldu. Obstetrik hastalarda seyreltilmiş konsantrasyonlarda dahi Horner sendromu komplikasyonunun gelişmesinin dikkat çekici olduğunu düşündük ve tartışmaya değer bulduk.

OLGU SUNUMLARI

OLGU 1

Otuz iki yaşında, 78 kg ağırlığında, 158 cm boyunda, multipar ASA 1 hasta, gebeliğinin 39. haftasında ağrılarının başlaması üzerine hastanemizin kadın doğum kliniğine başvurdu. Hastanın öz geçmişinde herhangi bir özellik yoktu. Laboratuvar değerleri normal sınırlarda olan hastaya doğum eyleminin birinci evresinde servikal açıklık yaklaşık 4 cm iken ağrısız doğum için epidural kateter yerleştirilmesi planlandı. Epidural analjezi işlemi öncesi 30 dakika süresince gidecek şekilde 8 mL kg⁻¹ %0,9 izotonik NaCl infüzyonu uygulandı. Non-invaziv kan basıncı, elektrokardiyogram (EKG), kalp atım hızı (KAH) ve periferik oksijen saturasyonu (SpO₂) monitörizasyonu yapıldı. Epidural girişime hasta konforu ve uteroplasental perfüzyonun daha iyi olacağı düşünülerek sol lateral pozisyon verilerek başlandı. Ponksiyon bölgesi %10 povidon iyot antiseptik çözeltici (İsosal®) ile dezenfekte edilerek steril delikli kompres ile örtüldü. L₄₋₅ intervertebral aralığında girilerek 3 mL (60 mg) lidokain ile infiltrasyon anestezisi uygulandı. Epidural aralık 18 gauge Tuohy iğnesi ile hava kullanılarak "direnc kaybı" yöntemi ile tesbit edildi. Kateter sefal yönde ilerleyecek şekilde epidural boşlukta 2-3 cm ilerletildi. Test dozu olarak, kateter aspire edildikten sonra, 2 mL %2 lidokain ve 5 µg epinefrin kullanıldı. İki dakika beklendikten sonra intratekal ve intravasküler enjeksiyon semptomları saptanmadığından kateterin kalan kısmı uygun şekilde cilde tespit edildi. Epidural kateterden (Meditera) %0,125 12 mL bolus izobarik bupivakain [Marcaine %0,5-Astra Zeneca]+50 µg fentanil uygulandı. %0,0625 izobarik bupivakain 20 mL ve 50 µg fentanil 1 mL şeklinde hazırlanmış solüsyonla 7 mL s⁻¹ hız ile infüzyon başlandı. Enjeksiyonu takiben hasta supin pozisyona getirildi ve başı yükseltildi. Bolus dozdan yaklaşık 13 dakika sonra hastanın ağrıları kesildi. Duyu bloğu seviyesi T6 hizası olarak belirlendi. Fakat 20. dakikadan sonra hastada sol göz kapağında ağırlık, yanağında uyuşma ve sıcaklık hissi şikâyeti oluştu. İnfüzyon durduruldu. Fizik muayenesinde sol gözde ptosis ve myozis, yüzün sol tarafında kızarıklık ve ödem tespit edildi (Resim 1). Nörolojik testler ve diğer kraniyal sinir muayeneleri



RESİM 1: Sağ taraflı Horner sendromu-Olgu 1.
(Renkli hali için Bkz. <http://jinekoloji.turkiyeklinikleri.com/>)

normal olarak değerlendirildi. Bu süre zarfında fetal monitörizasyonda bir değişiklik kaydedilmedi. Vajinal doğum eyleminin devam kararı alındı. Duyu bloğu seviyesi T10 olarak belirlenen hasta vajinal yolla sonunda sağlıklı kız bebek doğurdu. İnfüzyon durdurulmasını takiben dördüncü saat sonunda yüzdeki bütün belirti ve bulgular, herhangi bir tedaviye gerek kalmadan ortadan kalktı. Epidural kateter doğum sonrasında çekildi. Doğum eylemi ve postpartum dönemde hastanın ek bir şikâyeti olmadı.

OLGU 2


Otuz dört yaşında, 84 kg ağırlığında, 162 cm boyunda primipar ASA 1 hasta gebeliğinin 39. haftasında ağrılarının başlaması üzerine hastanemizin kadın doğum kliniğine başvurdu. Hastanın öz geçmişinde herhangi bir özellik yoktu. Laboratuvar değerleri normal sınırlarda olan hastaya doğum eyleminin birinci evresinde açıklık yaklaşık 5 cm iken ağrısız doğum için epidural kateter yerleştirilmesi planlandı. Epidural analjezi işlemi öncesi 30 dakika süresince gidecek şekilde 7 mL kg⁻¹ %0,9 izotonik NaCl infüzyonu uygulandı. Hastaya standart monitörizasyon (EKG, KAH, non-invaziv kan basıncı ve SpO₂) monitörizasyonu yapıldı. Epidural girişime hastaya sol lateral pozisyon verilerek başlandı. Ponksiyon bölgesi %10 povidon iyot antiseptik çözeltici (İsosal®) ile dezenfekte edilerek steril delikli kompres ile örtüldü. L₃₋₄ aralığından girilerek 3 mL (60 mg) lidokain ile infiltrasyon anestezisi uygulandı. Epidural kateter 3. ve 4. lumbal vertebral aralıktan direnc kaybı yöntemi ile 18 G Tuohy iğne ile serum fizyolojik kullanılarak yerleştirildi. Kateter epidural aralıkta sefalik yönde 7-8 cm ilerletildi. Kateter aspire edilerek kan veya beyin omurilik sıvısı gelmediği doğrulandı. Test dozu ola-

rak 2 mL %2 lidokain ve 5 µg epinefrin kullanıldı. Spinal ve intravasküler aralıkta olunmadığı teyit edildikten sonra bolus %0,125 12 mL bolus izobarik bupivakain [Marcaine %0,5-Astra Zeneca]+50 µg fentanil (Meditera) uygulandı. Aynı konsantrasyonlarda hazırlanmış solüsyonla 7 mL s⁻¹ hız ile infüzyon başlandı. Bolus dozundan sonra ağrısı geçen hastada yaklaşık 20 dk sonra myozis ve pitozis gözlemlendi (Resim 2). Epidural infüzyon durduruldu, hastanın duyu seviyesine bakıldı yaklaşık torakal 4 seviyesinde olduğu gözlemlendi. Hastanın bu periyotta hipotansiyonu görüldü. T.A: 70/40 mmHg ölçülen hastaya yaklaşık 200 mL iv bolus ringer laktat infüzyonu sonrasında tansiyonu normotansif seyretti. İnfüzyonun durdurulmasından yaklaşık bir saat sonra hasta sağlıklı bir erkek çocuk doğurdu. Doğum sonrasında hastanın epidural kateteri çekildi. Hastanın nörolojik bulgularının, herhangi bir ek tedaviye gerek duyulmadan, düzeldiği görüldü.

TARTIŞMA

Horner sendromu, yüzde tek taraflı ptozis, myozis ve anhidrozun eşlik ettiği, epidural analjezi ve anestezi sonrasında görülebilen nadir bir komplikasyondur.³ İnsidansı %0,4-2,5 arasında değişmektedir.^{2,4} Gebe hastalarda diğer hastalara göre insidansın yükseldiği bilinmektedir (%4).⁴ Bunun nedeni gebelikte meydana gelen anatomik değişikliklerdir. Özellikle epidural boşluk hacmindeki azalma, intraabdominal basınç artışı ve bu artışın epidural boşluğa yansması ve venöz damarlanmada artış, insidans artışının nedenlerindedir.^{5,6} Ayrıca uterus kontraksiyonlarının epidural bölgede basınç artışına yol açarak lokal anestezi ilaçlarının sefale doğru yönelimini arttırması da bir neden olarak düşünülmektedir. Lokal anestezi ilacın sefale doğru yönelimi C8-T4 spinal kord kaynaklı okulosempatik yolağı bozmaktadır.²

İkinci olgumuzda sunduğumuz hastamızda kateterin sefale doğru fazla ilerletilmiş olmasının ve



RESİM 2: Sağ taraflı Horner sendromu-Olgu 2.
(Renkli hali için Bkz. <http://jinekoloji.turkiyeklinikleri.com/>)

rilen lokal anesteziğin etkisinin istenenden daha yüksek seviyelere çıkmasına neden olduğunu düşünüyoruz.

Bazı çalışmalarda Horner sendromu bulgularının tek taraflı görülme nedeninin lokal anestezi solüsyonun dural ponksiyon ve subdural enjeksiyonu takiben olduğu söylenmektedir.⁷ Bizim ilk olgumuzda da Horner sendromunun meydana gelmesine fark edemediğimiz bir dural hasar varlığının neden olabileceğini düşündük.

Literatürde karşımıza çıkan çoğu Horner sendromu olguları geçici olmakla beraber çok nadiren kalıcı hale gelebilir. Goel ve ark.nın bildirdiği bir kalıcı Horner sendromu hastasında ptozisi düzeltme amaçlı cerrahi önerilmiş fakat hasta kabul etmemiştir.² Bizim hastalarımızın her ikisi de infüzyonların durdurulmasını takip eden ikinci saatte tamamen düzelmiş ve doğum sonrası beşinci günde tekrar değerlendirildiklerinde herhangi bir probleme rastlanmamıştır.

Horner sendromu 30 dakika ortalama başlangıç ve dört saat ortalama rezolüsyon süresi ile genellikle geçicidir. Horner sendromunun görülen epidural yapılmış hastalarda unutulmaması gereken en önemli nokta iyileşmenin spontan olarak gerçekleşeceği.⁸ Gereksiz ve uygunsuz olarak yapılacak olan tanısal ve tedavi amaçlı girişimlerden kaçınmak gerekmektedir. Genellikle tek yapılması gereken infüzyonun durdurulup epidural kateterin çekilmesi yönündedir. Bizim hastalarımızın her ikisinde de infüzyonun durdurulup kateterin çekilmesinden ortalama bir saat sonrasında bulgular tamamen gerilemiştir. Ayırıcı tanıyı doğru yapıp infüzyonu durdurmak hastalarımızı gereksiz müdahalelere maruz bırakmadan iyileştirmiştir.

Sonuç olarak, normal doğum eylemi sırasında uygulanan epidural analjezi uygulamalarına bağlı olarak nadir de olsa Horner sendromu gelişebileceğinin mutlaka düşünülmesi gerektiğinin altını çizmekteyiz. Tanıyı doğru koyup infüzyonu durdurmak hastaları gereksiz müdahalelere maruz kalmaktan kurtaracaktır. Epidural analjezi uygulanan gebeler mutlaka yakın monitöze ve takip edilmeli, karşılaşılabilecek tüm komplikasyonlara karşı hazırlıklı olunmalıdır.

KAYNAKLAR

1. Barbara R, Tome R, Barua A, Barbara A, Gaitini L, Odeh M, et al. Transient Horner syndrome following epidural anesthesia for labor: case report and review of the literature. *Obstet Gynecol Surv* 2011;66(2):114-9.
2. Goel S, Burkat CN. Unusual case of persistent Horner's syndrome following epidural anaesthesia and caesarean section. *Indian J Ophthalmol* 2011;59(5):389-91.
3. Gedik Ş, Gür S, Akova YA. [Postganglionic painful Horner syndrome and internal carotid artery dissection: case report]. *Türkiye Klinikleri J Ophthalmol* 2006;15(2):72-6.
4. Clayton KC. The incidence of Horner's syndrome during lumbar extradural for elective Caesarean section and provision of analgesia during labour. *Anaesthesia* 1983;38(6): 583-5.
5. Varela C, Palacio F, Reina MA, López A, Benito-León J. [Horner's syndrome secondary to epidural anesthesia]. *Neurologia* 2007;22(3): 196-200.
6. de la Calle AB, Marín F, Marengo ML. [Horner's syndrome following epidural analgesia for labor]. *Rev Esp Anestesiol Reanim* 2004; 51(8):461-4.
7. Biousse V, Guevara RA, Newman NJ. Transient Horner's syndrome after lumbar epidural anesthesia. *Neurology* 1998;51(5):1473- 5.
8. Rohrer JD, Schapira AH. Transient Horner's syndrome during lumbar epidural anaesthesia. *Eur J Neurol* 2008;15(5):530-1.